

Nichtoperative maxilläre Expansion

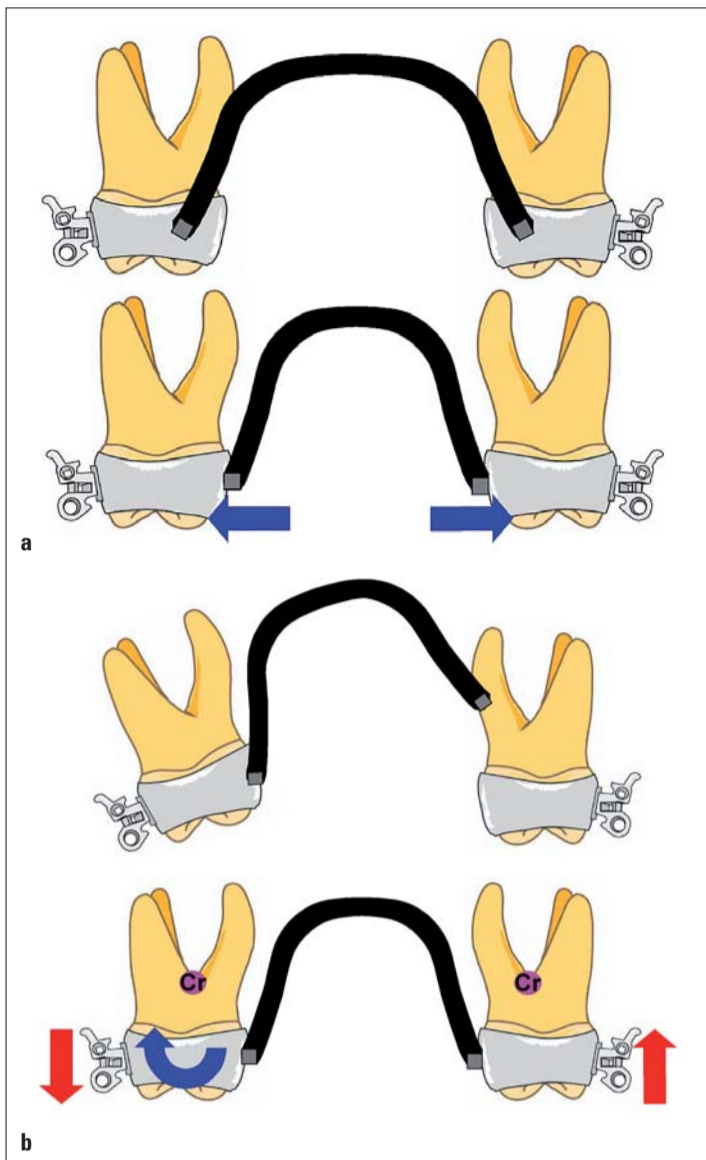


Abb. 2a, b: Kraftsystem bei „Precision Lingual Arch“. „Precision Lingual Arch“ ist günstig für die Aufrichtung des gekippten Zahnes durch „single force“ oder „moment“. a: auf Expansion gerichteter Palatinalbogen, darunter derselbe Bogen eingegliedert, b: einseitiger Drehmoment.

für die bukkolinguale Bewegung der Molaren wie z. B. die Anwendung herausnehmbarer Apparaturen, bogengeführter Zahnbewegungen, Minischrauben usw. Jedoch stellt die von Burstone vorgestellte Methode „Precision Lingual Arch“ das prognostisch günstigere Verfahren dar. Der größte Vorteil dieser Apparatur besteht darin, dass sowohl bilaterale als auch unilaterale Bewegungen mit in beiden Molaren eingefügten Lingualbögen durchgeführt werden können. Das Drehmoment/Kraft-Verhältnis der zu bewegenden und zu fixierenden Zähne wird differenziert und das eingesetzte Kraftsystem gegen die zu bewegenden Zähne weist meistens single force- oder auch double force-Komponenten auf (Abb. 2a, b). Wie schon erläutert, basiert die Bewegung der Zielzähne auf einer Kippung. Ferner gibt es Berichte, in denen ein langzeitiger Einsatz eines Transpalatinalbogens für die bukkal gekippten Zähne vorgeschlagen wird. Jedoch ist die Prognose dieser Methode recht unsicher.

Skelettale Diskrepanz

Skelettale Diskrepanzen können entweder durch eine Kombination aus enger Maxilla und breiter Mandibula oder durch die Kombination aus breiter Maxilla und enger Mandibula bedingt sein. Bei relativ enger Maxilla sind eine kieferorthopädische Expansion und damit die Expansion des Basalknochens für die körperlichen Bewegungen der posterioren Segmente unerlässlich. Die Gaumennahtweiterung (GNE) stellt für die skelettale und dentale Veränderung eine der zuverlässigsten kieferorthopädischen Therapien dar. Basalknocherne Expansionen oder Verkürzungen der Mandibula auf konventionellem Wege sind nicht möglich und stellen deshalb eine Indikation für die chirurgische Therapie mit Distraktionsosteogenese dar. Der maxilläre Expansionsfall wird in diesem Artikel diskutiert.

Diagnose der transversalen Diskrepanz

Es ist nicht leicht zu diagnostizieren, ob eine transversale Diskrepanz dental oder skelettal vorliegt. Jakobs et al. haben Kriterien für die Diagnosedstellung zur transversalen Diskrepanz auf dentalen Modellen dargestellt. Die absolute maxilläre transversale Defizienz ist definiert durch den ein- oder beidseitigen posterioren Kreuzbiss bei Klasse I-Positionierung im molaren Bereich, unabhängig von der anterior-posterioren Diskrepanz. Der Kreuzbiss im Molarenbereich durch die anterior-posteriore Problematik, wie z. B. bei einer starken Klasse

III-Malokklusion, wird als relative maxilläre transversale Defizienz bezeichnet. Mit dieser Methode ist es jedoch wiederum schwierig, basalknocherne Probleme zu diagnostizieren.

Für eine skelettale Bewertung des transversalen Problems sind häufig PA-Aufnahmen (posterior-anterior) notwendig. Anders als bei der Kephallometrie (Fernröntgen) hat die PA-Aufnahme den Nachteil unscharfer Referenzpunkte bedingt durch deren starke Veränderung aufgrund der Kopffrotation. Eine der bekanntesten Methoden ist die von Betts et al., welche auf den Ricketts-Messanalysen basiert. Nach Betts et al. werden die maxillo-mandibulären Breitendifferenzen durch Messung der maxillären Mx-Mx-Punkte und der mandibulären AG-GA-Punkte (rechts

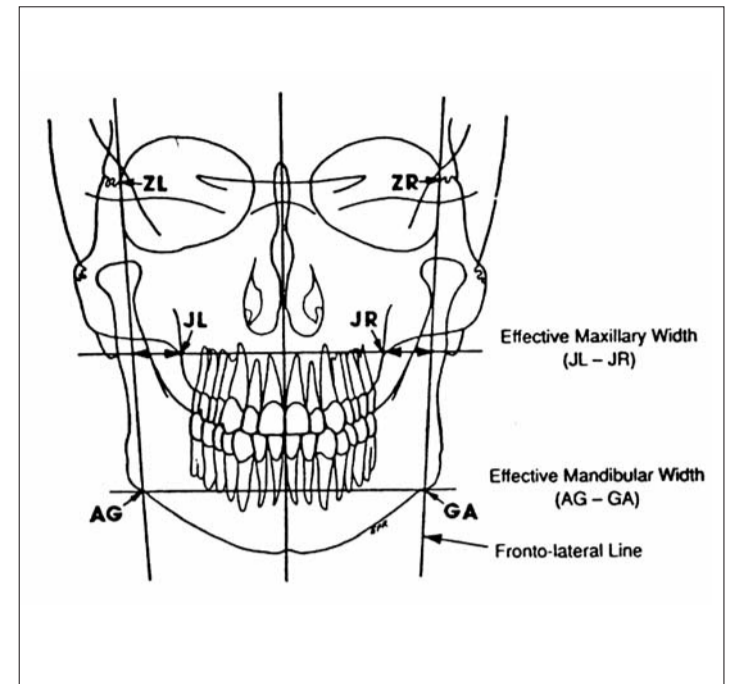


Abb. 3: Messdaten bei der PA-Aufnahme zur Diagnose der skelettalen transversalen Disharmonie. Diese wird durch den maxillo-mandibulären Differenzialindex beurteilt.

knochens zu beurteilen. Eine operative Methode wie SARPE (Surgically Assisted Rapid Palatal Expansion) wird bei einem Unterschied von über 5 mm im Verhältnis

Aufnahme gleicher Patientin (Abb. 4b) im molaren apikalen Bereich einen Wert unter 1 mm sowie eine sehr gute posteriore Okklusion. In solchen Fällen ist es schwierig,

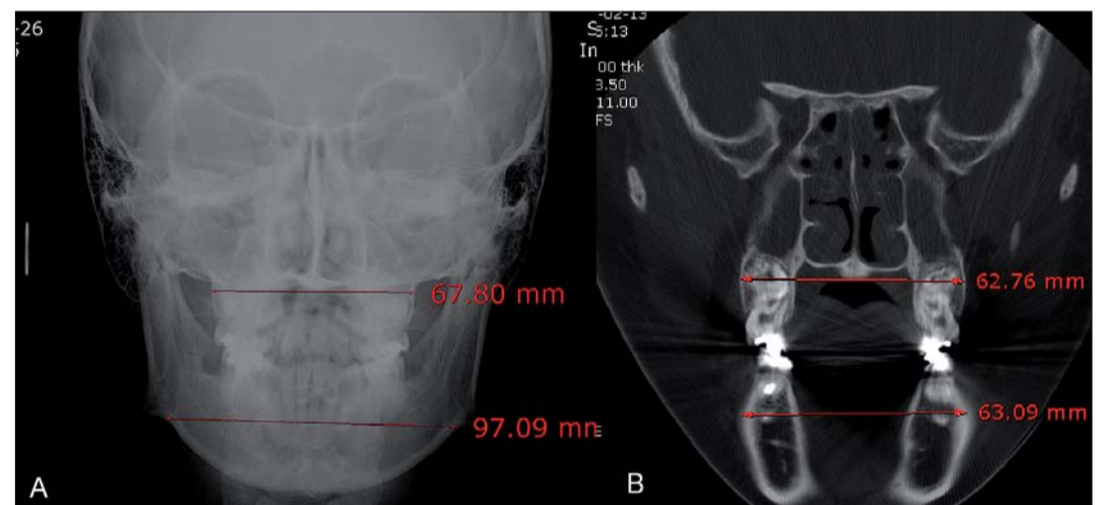


Abb. 4: Vergleich zwischen PA-Aufnahme und CT.

Fortsetzung von Seite 1

Therapiestrategie

Die transversalen Disharmonien können nach ihrer Kategorie wie folgt eingeteilt werden:

Dentale Disharmonie

Bei bukkolingualer Angulation im Molarenbereich ohne Disharmonie des Basalknochens kann durch Zahnkipung die Fehlstellung behandelt werden. Es existieren unterschiedliche Methoden

ANZEIGE

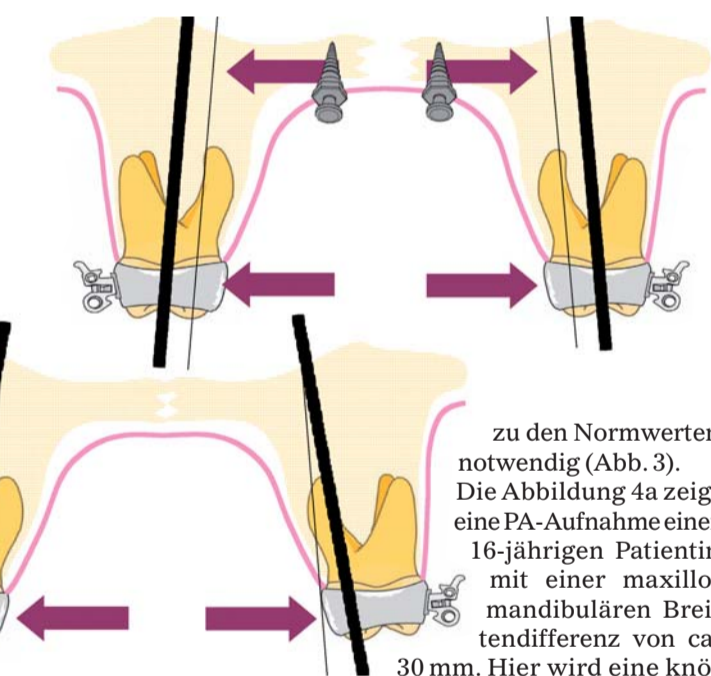


Abb. 5a: Die Kippung der Molaren wird durch direkte Weiterleitung der Expansionskraft auf den Basalknochen minimalisiert. Oben: körperliche Bewegung des Basalknochens, unten: Tipping von Basalknochen und Zähne.

zu den Normwerten notwendig (Abb. 3). Die Abbildung 4a zeigt eine PA-Aufnahme einer 16-jährigen Patientin mit einer maxillo-mandibulären Breitendifferenz von ca. 30 mm. Hier wird eine knöcherne Expansion mittels operativer Methode gefordert, da der durchschnittliche Wert für Breitendifferenzen nach Betts et al. für Erwachsene lediglich bei 19,6 mm liegt. Jedoch zeigt die Differenz der bukkalen basalknocherne Breite in der frontalen CT-

eine skelettale transversale Diskrepanz zwischen Ober- und Unterkiefer zu diagnostizieren. Denn diese Differenzen könnten auch auf den skelettalen Charakter koreanischer Patienten zurückzuführen sein. Jedoch steht fest, dass die Referenzpunkte wie JL-JR oder AG-GA den Zahnbogencharakter nicht immer vollständig widerspiegeln. Eine genaue Beurteilung der Zahnachse erfolgt durch die Analyse der Okklusion der individuellen Patientenmodelle im Artikulator und ist somit besser als eine alleinige radiologische Messmethode.

Die Ansicht zur maxillären Expansion

Betrachtung der operativen Methode

Wie schon erwähnt, wird eine sichere kieferorthopädische Veränderung beim Kind in der Wachstumsphase mithilfe

Fortsetzung auf Seite 6 **KN**

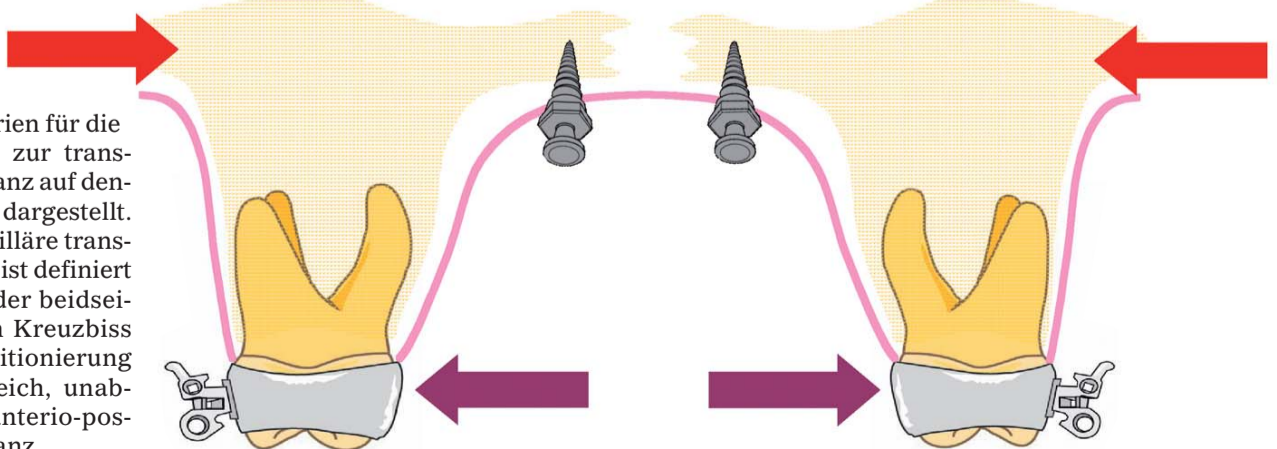


Abb. 5b: Das skelettale Rezidiv (anatomische Strukturen) wird während der Retentionszeit nach der Expansion minimalisiert. Adaptationsprozesse (Osteogenese) während der Retentionszeit sorgen für eine Kompensation nach der Retentionszeit.



orthocaps®

Das revolutionäre TwinAligner® System

Orthocaps Zertifizierungskurse:

04.09.2010 München
26.10.2010 London(english)
13.11.2010 Frankfurt (DGKFO)

Entdecken Sie die neuen Vorzüge des orthocaps-Portals.



orthocaps GmbH
59065 Hamm

Oststrasse 29b
Deutschland

www.orthocaps.de
info@orthocaps.de
Fon. +49 (0) 23 81 97 22-645

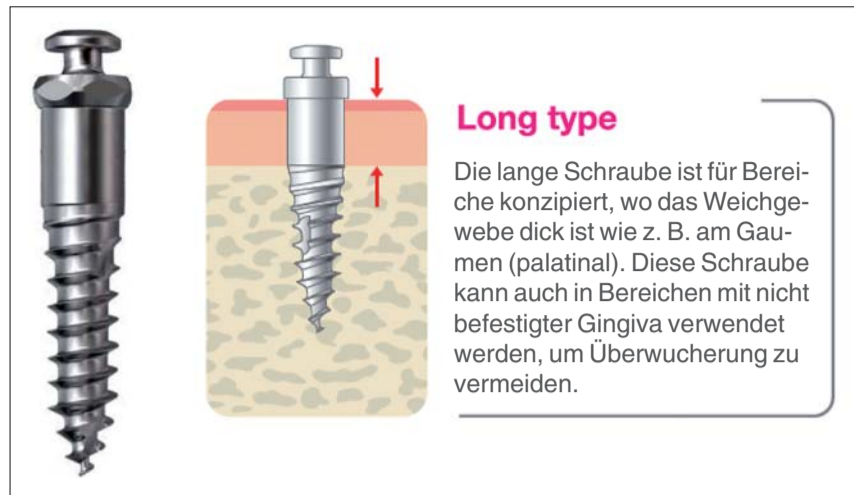


Abb. 6: Oralus Palatal Minscrew mit einem längeren Implantatthals für die dickere Schleimhaut im Gaumen und einer längeren Dimensionierung für beste Stabilität bei höheren Kräften.

KN Fortsetzung von Seite 4

der GNE oder RME (Rapid Maxillary Expansion) durchgeführt. Gleichzeitig gewähr-

leistet die frühe maxilläre Expansionstherapie in der Wachstumsphase eine Stabilität nach Abschluss des Wachstums.

Im Gegensatz dazu wird die Expansion des Kieferbogens beim Erwachsenen oder in der Post-Wachstumsphase wegen der verhältnismäßig schlech-

teren Prognose, der Komplikation bei starken dentalen Kippungen und der größeren Rezidivneigung als eine schwierige Aufgabe gesehen. Die Ursachen, die beim Erwachsenen die maxilläre Expansion erschweren, sind die Fusion der Sutura maxilla, der Widerstand des Processus pterygoideus und der physikalische Widerstand gegen die Expansion im zygomatic buttress.

In der Regel wird die maxilläre Expansion mittels Operation für die über 15-jährigen Patienten empfohlen. Ob diese zwingend notwendig ist, steht zurzeit jedoch noch zur Debatte. Es werden hauptsächlich die physikalische Möglichkeit der nicht operativen Expansion bei Erwachsenen und auch die Stabilität der Expansion diskutiert.

Eine Lösung zum ersten Punkt der Diskussion (Möglichkeit der nicht operativen Expansion) liegt in der Anatomie begründet. Es ist bekannt, dass die Sutura mediana palatina nach dem 15. Lebensjahr verschlossen ist, wie Melsen et al. behaupten. Nach einem Bericht von Wehrbein et al. ist die Obliteration (Fusion) der Sutura mediana palatina selten unter dem 25. Lebensjahr zu erwarten. Dies bedeutet, dass die „echte“ knöcherne Fusion der Suturen nicht mit dem radiologischen Bild übereinstimmen muss. Die Jochbeine bilden in der Regel den Hauptwiderstand gegen die maxilläre Expansion und sind die störende Struktur gegen die Stabilität. Gleichzeitig bildet der Widerstand der fusionierten Stelle des Os palatinum und Processus pterygoideus das Hindernis gegen die knöcherne Expansion im posterioren Maxillabereich. Diese Strukturen bilden einen mechanischen Widerstand gegen die maxilläre Expansion und bieten einen Grund für eine Osteotomie. Dadurch ist es möglich, diese Widerstände zu überwinden und eine Expansion zu erzielen. Die Frage nach der Stabilität bleibt jedoch trotzdem offen.

Hinsichtlich des Problems der Stabilität sollten deshalb die Einflüsse der anatomischen Strukturen nicht außer Acht gelassen werden. Leider gibt es wenige Studien zur Stabilität bei maxillärer Expansion mit der Le Fort I-Osteotomie bzw. segmentalen Osteotomie. Nach der Studie von Phillip et al. wurde bei 39 Patienten eine posteriore Breitenexpansion von im Durchschnitt 3,5 bis 4,7 mm durchgeführt. 28 % dieser Patienten wiesen jedoch schon zum Ende der kieferorthopädischen Therapie Rezidive von 3 mm auf. Diese Studie

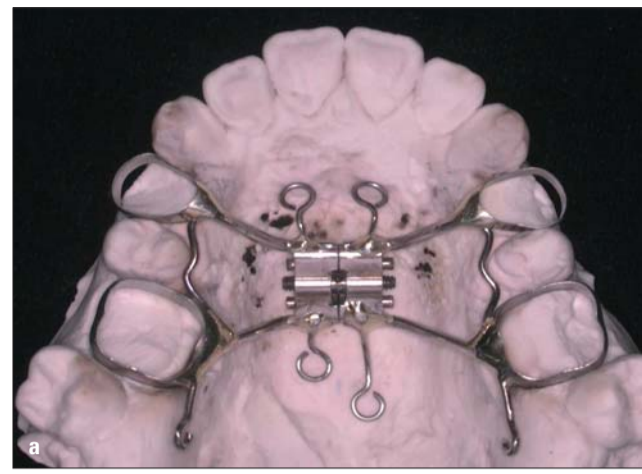


Abb. 7: Klinischer Fall der MARPE: Anfertigung im Labor (a) und klinischer Einsatz (b).

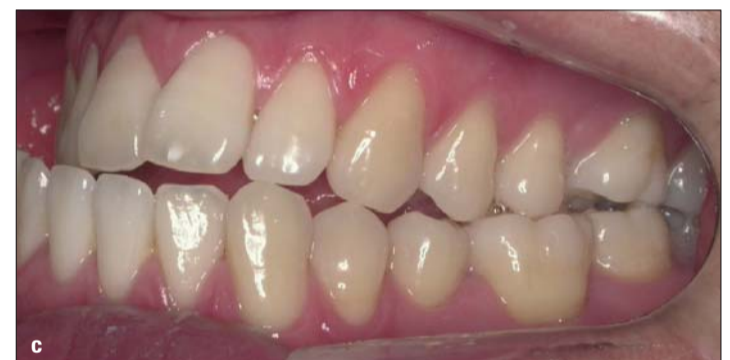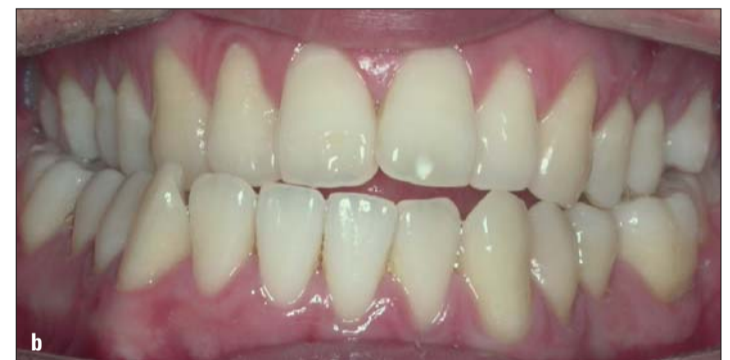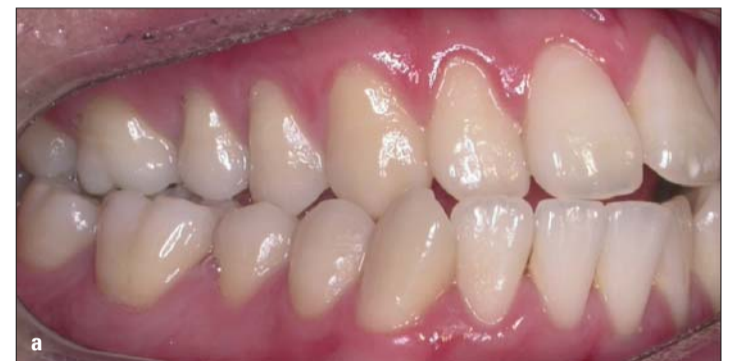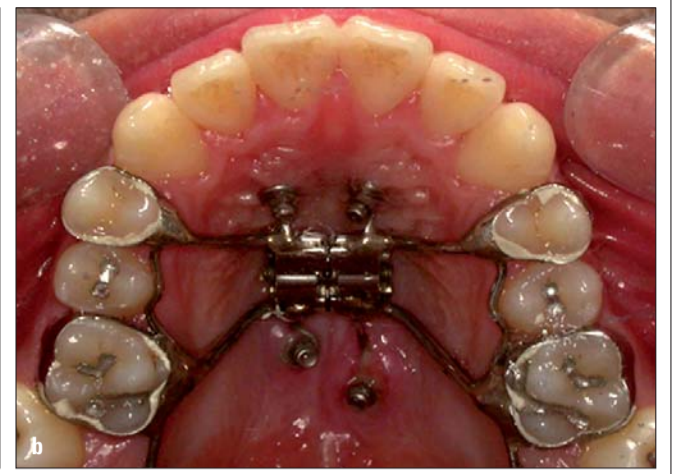


Abb. 8a-c: Orale Ausgangsbilder.

zeigt keine Gewährleistung der Stabilität in mit Osteotomien expandierten Kiefern. Ein besseres Ergebnis kann man nach SARPE erwarten, wo sich nach erfolgter Osteotomie und maxillärer Expansion eine Retentionszeit anschließt. Auch für diese Methode gibt es leider nur wenige Studien und die Retentionszeiten sind sehr unterschiedlich.

Berger et al. untersuchten zwei Gruppen. Die eine enthielt Patienten in der Wachstums- und postpubertären Phase (Ø-Alter: 19,25 Jahre), welche nach der SARPE-Methode behandelt worden waren. Die zweite Gruppe wies Patienten nur im Wachstums-

alter auf, welche sich einer kieferorthopädischen Expansion unterzogen haben. Nach einem Jahr konnten Berger et al. keine Unterschiede bezüglich der Stabilität feststellen. Anzumerken ist jedoch, dass ein objektiver Vergleich aufgrund des unterschiedlichen Alters in beiden Gruppen schwerfällt. Wenn man jedoch beim Erwachsenen eine optimale skelettale Expansion erzielt – sei es operativ oder nicht operativ – dann steht das Problem der Stabilität außer Frage.

Wann sollte man dann überhaupt die SARPE-Methode anwenden? Bailey et al. stellen zwei Indikationen für SARPE vor: Zum einen sind

Kurs „Lingual Orthodontic Treatment Using Miniscrew Implants“

Referent:	Prof. Dr. Kee-Joon Lee
Wann:	Sa., 2. Oktober 2010
Kursinhalt:	<ul style="list-style-type: none"> › Einführung in Segmentbogen-Technik › biomechanische Limitationen der lingualen Orthodontie › Aufbau des Systems, Gerätedesign › linguales Set-up und indirektes Kleben › Minischrauben-Insertion: wie und wo (Hands-on) › Falldiskussion 1: Extraktion/Non-Extraktion › Falldiskussion 2: Camouflage-Behandlung, nichtoperative Behandlung
Wo:	Koreline Dental Solutions Ludwig-Erhard Straße 30-34 65760 Eschborn (rechtes Gebäude)
Teilnahmegebühr:	140,- € für Kieferorthopäden (Universitäten) 250,- € für Kieferorthopäden (KFO-Praxen)
Anmeldung:	per E-Mail: info@koreline.com oder Fax: 0 61 96/77 55 99-9

ANZEIGE

STABIOS

Beste Halt durch modernste Technik
stabil & biokompatibel

DENSPLY GAC

GAC Deutschland
Am Kirchenhölzl 15 - D-82166 Gräfelfing
Tel: 0 89 - 85 39 51 - Fax: 0 89 - 85 26 43
www.gac-ortho.de

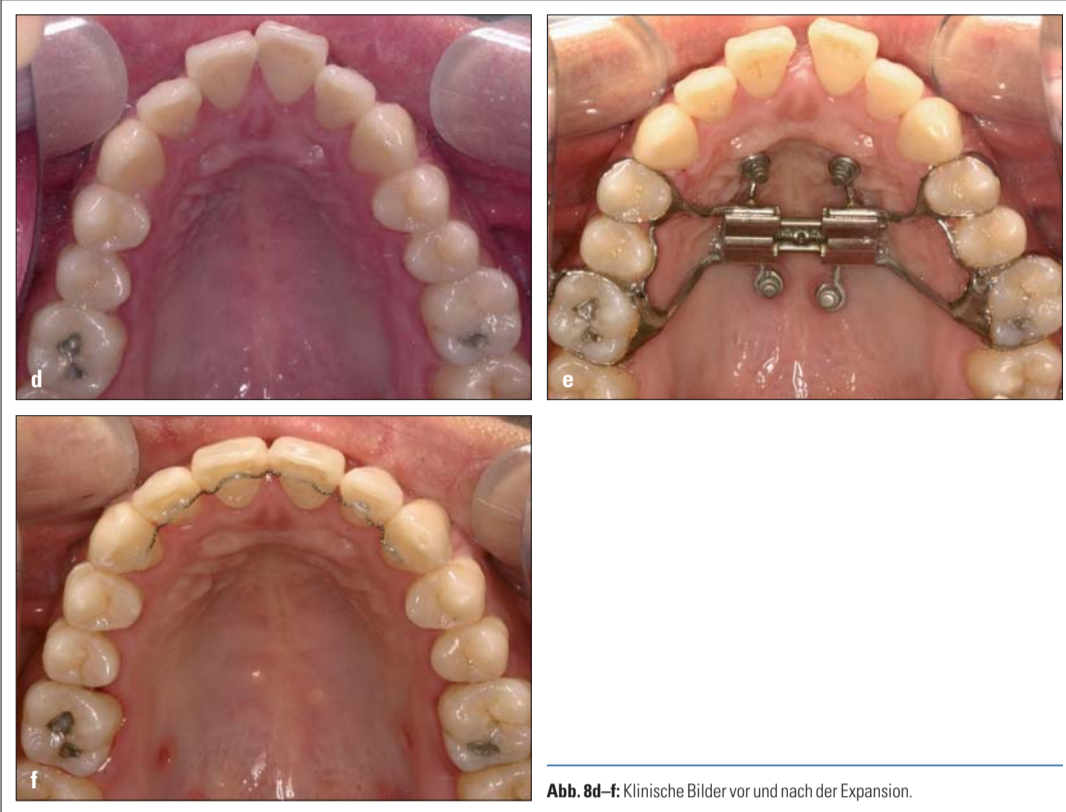


Abb. 8d-f: Klinische Bilder vor und nach der Expansion.

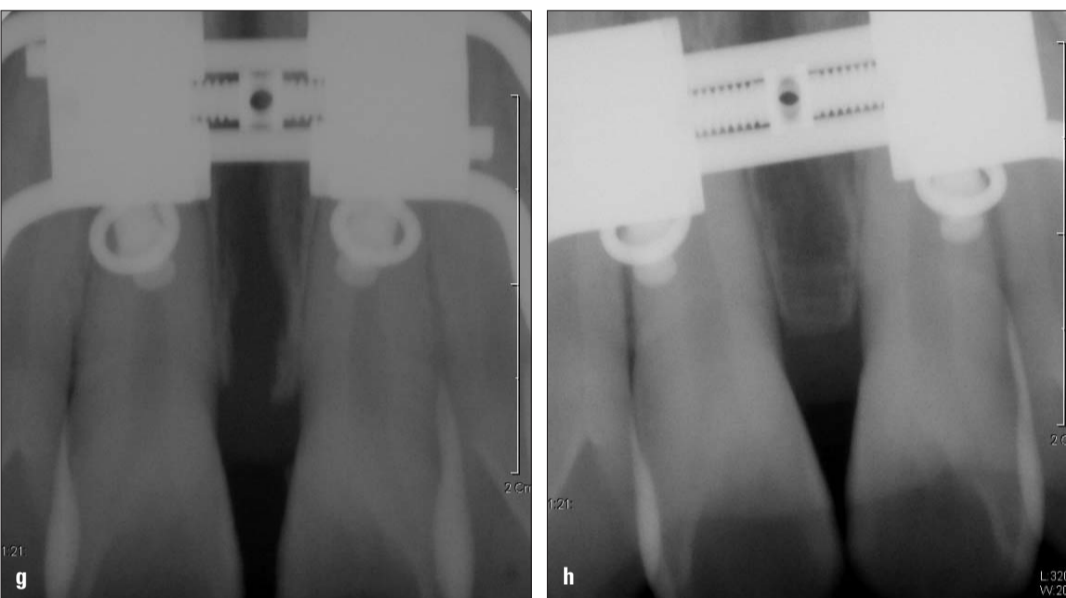


Abb. 8g, h: Röntgenbilder vor und nach der Expansion.

es Patienten, die für die nicht-operative GNE aufgrund ihres Alters nicht in Betracht kommen. Zum anderen sind es Patienten, die wegen eines unilateralen oder asymmetrischen Kreuzbisses eine asymmetrische Expansion benötigen. Hierfür sind oft Expansionen durch partielle oder vollständige Osteotomien notwendig. Kontraindiziert ist dieses Vorgehen bei dolichofazialen Typus mit transversaler Enge im Oberkiefer, der nach SARPE zusätzlich eine Le Fort I-Osteotomie benötigt. In diesem Fall sollte das Problem durch segmentale Osteotomie angegangen werden. Abschließend kann man hinsichtlich der Entscheidung für eine operative bzw. nicht-operative Therapie zur skelettalen transversalen Problematik festhalten, dass für die Behandlung mehrere Faktoren eine Rolle spielen, wie z. B. die Vor- und Nachteile der jeweiligen Technik, das Alter des Patienten, die Kosten der Behandlungsmaßnahmen usw. Die Expansion des Erwachsenenkiefers hat allgemein eine unsichere Prognose, dennoch gibt es Berichte über die erfolgreiche nichtoperative Expansion beim Erwachsenen. Wegen der Kosten und psychologischen Aspekte (Angst vor der Operation) stellt sich die operative Methode oft als schwieriger dar, wodurch Behandler oft eine nichtoperative Methode in Erwägung ziehen.

Voraussetzungen für die nichtoperative maxilläre Expansion

Mit Rücksicht auf die oben genannten zwei Aspekte müssen die folgenden Voraussetzungen für die nichtoperative Ex-

pansion beim Erwachsenen erfüllt werden:
 a. Die skelettale Expansion korreliert mit dem Öffnen der Sutura.
 b. Die Expansionskraft durch die Jackscrew muss bis auf den Basalknochen weitergeleitet werden, um einen maximal kieferorthopädischen Effekt zu erzeugen.
 c. Nachdem die Sutura eröffnet ist, muss durch Retention die Adaptation der Osteogenese und der weichen Strukturen erfolgen.
 Es ist noch nicht durch Studien bewiesen, dass die SARPE nach Behandlungsabschluss eine bessere Stabilität aufweist. Deswegen kann man, wenn die oben genannten Voraussetzungen erfüllt sind, bei der nichtoperativen Expansionsmethode die Effekte wie bei der SARPE erwarten.

Strategie der maxillofazialen Expansion in der Postpubertät und bei Erwachsenen

Die Verwendung einer zahngetragenen Apparatur ist zwar für eine Expansion des Basalknochens weniger geeignet, findet jedoch trotzdem bei Erwachsenen und Kindern Anwendung, da man im Molarenbereich von einer starken Fixierung bzw. Verankerung ausgehen kann. In jüngster Zeit wurde jedoch in Studien festgestellt, dass es bei der Expansion einer jungen permanenten Zahnreihe im Kindesalter zu einer Verdünnung der Kortikalis in diesem Bereich kommt. Dies ist ein Grund dafür, dass man eine maximale skelettale Expansion mit minimaler dentaler Expansion im Erwachsenenalter vorzieht. Hierfür bietet sich die Verwendung der „Haas Type RPE“ an, wobei jedoch die exakte Wei-

terleitung der Expansionskraft von den Weichgeweben auf den Knochen zweifelhaft bleibt. Um die oben genannten drei Voraussetzungen zu erfüllen, wurde die MARPE (Miniscrew Aided Rapid Palatal Expansion) entworfen (Abb. 5-6).

Das Konzept und die klinische Anwendung der MARPE

Apparaturdesign
 Die Apparatur der minischraubenunterstützten GNE

(MARPE) besteht aus einer Hyrax-Typ RPE, die mittels eines Verbindungshakens aus Edelstahl mit den in den Gaumenknochen implantierten Minischrauben verbunden ist. Zur Anwendung kommen hierbei speziell für den Gaumenbereich entwickelte Minischrauben (Orlus Palatal Miniscrews, Koreline*), um die Stabilität bei diesen enormen Kräften zu sichern. Die Schrauben sind hinsichtlich ihres Designs den anatomischen Verhältnissen im Gaumenbereich angepasst worden, um u. a. eine skelettal verankerte Expansion zu ermöglichen (Abb. 6). Zur Fixierung der GNE an den Minischrauben dienen insgesamt vier Haken, von denen zwei im Bereich der Rugae positioniert sind. Die anderen beiden Haken finden posterior parasagittal ihren Platz (Abb. 7a, b).

Expansionsrate
 Beim Erwachsenen wird die langsame Expansion empfohlen, die Schraubengewinderöhre (Jackscrew) wird hierfür alle ein bis zwei Tage einmal gedreht. Die Expansionsgeschwindigkeit ist dabei eigentlich weniger von Bedeutung, da das Expansionsmaß des Basalknochens auch durch eine relativ langsame Expansion erreicht wird, solange keine Manipulation der Minischrauben im Palatinum stattfindet. Eine zu schnelle Expansion, wie z. B. durch zweimaliges tägliches Drehen der Expansionschrauben, sollte jedoch vermieden werden, um die Stabilität der Schrauben nicht zu gefährden. Eine maximale Expansion nimmt ca. vier bis acht Wochen in Anspruch.

Effekt bei klinischer Anwendung
 Bei der Anwendung des Gerätes bei Patienten zwischen 15 und 25 Jahren zeigte sich eine gute skelettale Expansion. Im Folgenden sind zwei Fälle beschrieben. Fall 1 (Abb. 8a-m) zeigt einen 21-jährigen Patienten, bei dem eine faziale Asym-

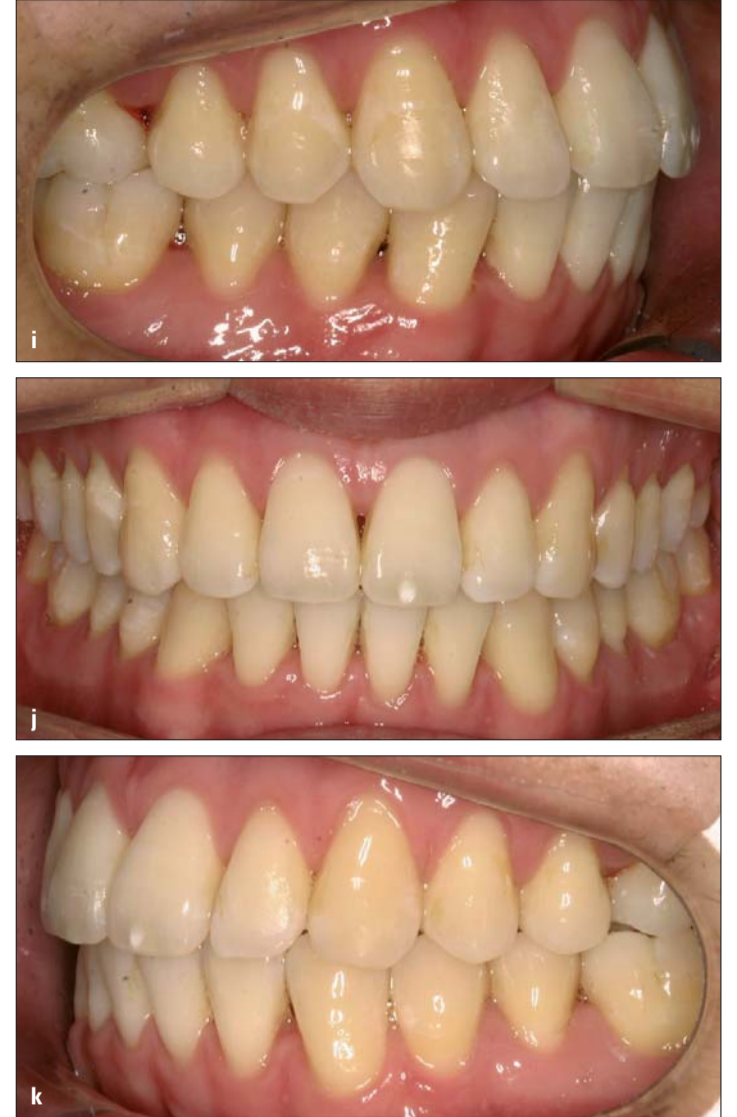

Abb. 8i-k: Orale Bilder nach der Therapie.

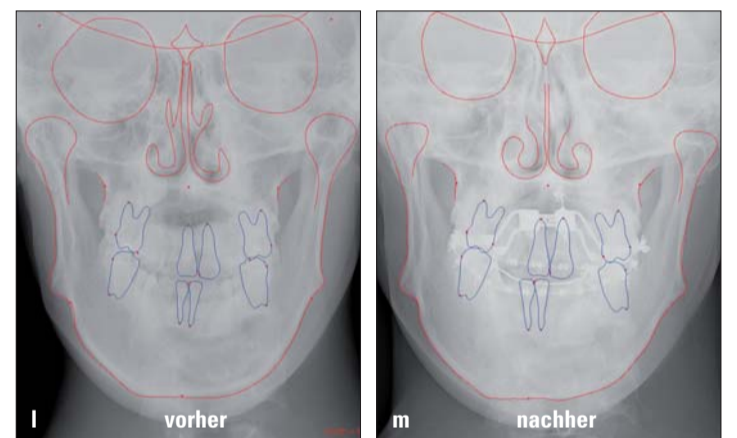


Abb. 8l, m: Skelettale Veränderung inklusive der Expansion des nasalen Hohlraums auf PA-Aufnahme.

metrie mit transversaler Diskrepanz und skelettaler Klasse III vorliegt. Nach einer nichtoperativen maxillären Expansion wurde die Therapie durch eine einmalige kieferorthopädische Operation abgeschlossen.

KN Adresse*
 Koreline Dental Solutions
 Ludwig-Erhard-Str. 30-34
 65760 Eschborn
 Tel.: 0 61 96/77 55 99-13
 Fax: 0 61 96/77 55 99-9
 E-Mail: info@koreline.com
 www.koreline.com

Fortsetzung in KN 9/10 KN

ANZEIGE

www.halbich-lingual.de

Thomas Halbich
 LINGUALTECHNIK

PATIENTEN
 BEHANDLER

Vorstellung des "QMS" (Quick-Modul-System)
 unsere innovative Entwicklung zum indirekten Übertragen von Brackets am

Tag der offenen Tür
 Wir laden Sie ein, uns am 2. Oktober 2010
 in unserem Labor in Berlin-Tegel zu besuchen.